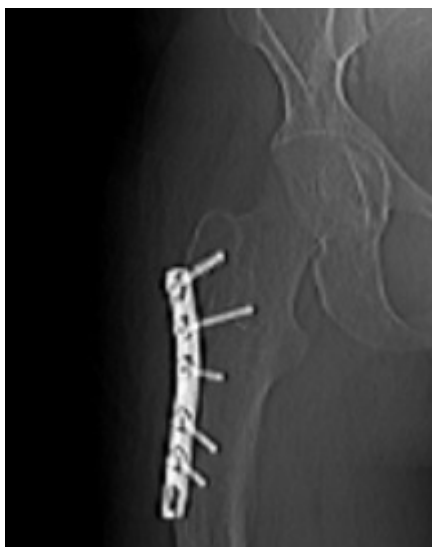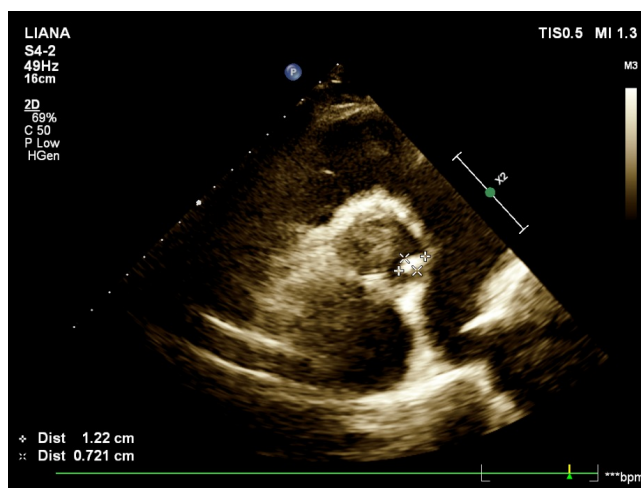
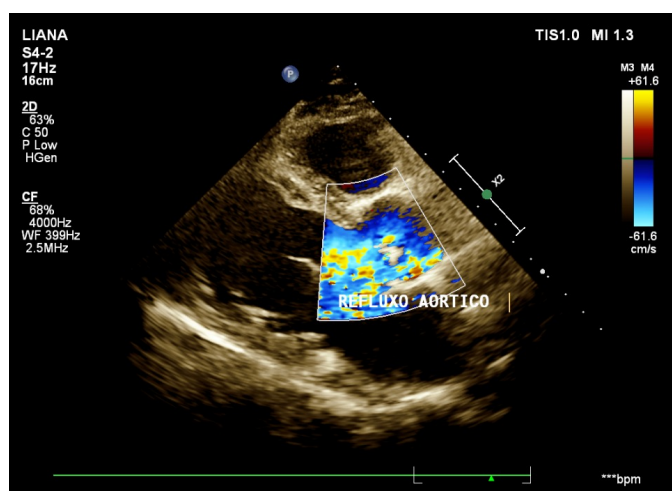




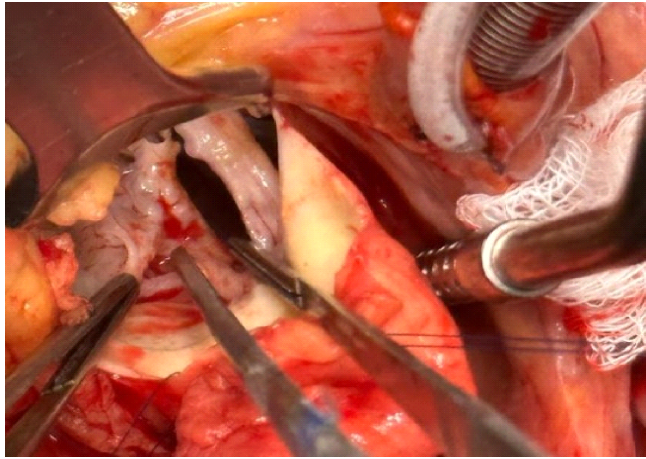
**Imagem 1:** Fratura corrigida em fêmur direito.



**Imagem 2:** Hiperecogenicidade de aspecto móvel.



**Imagem 3:** Refluxo aórtico.



**Imagem 4:** Valva aórtica nativa bicúspide com sinais de degeneração e perfuração.